

DNOAP (Charcot-Fuß) - **Diabetisch-neuropathische Osteoarthropathie**
(Erstbeschreibung 1831 von Mitchell, 1868 von Charcot -> Charcot-Osteoarthropathie)

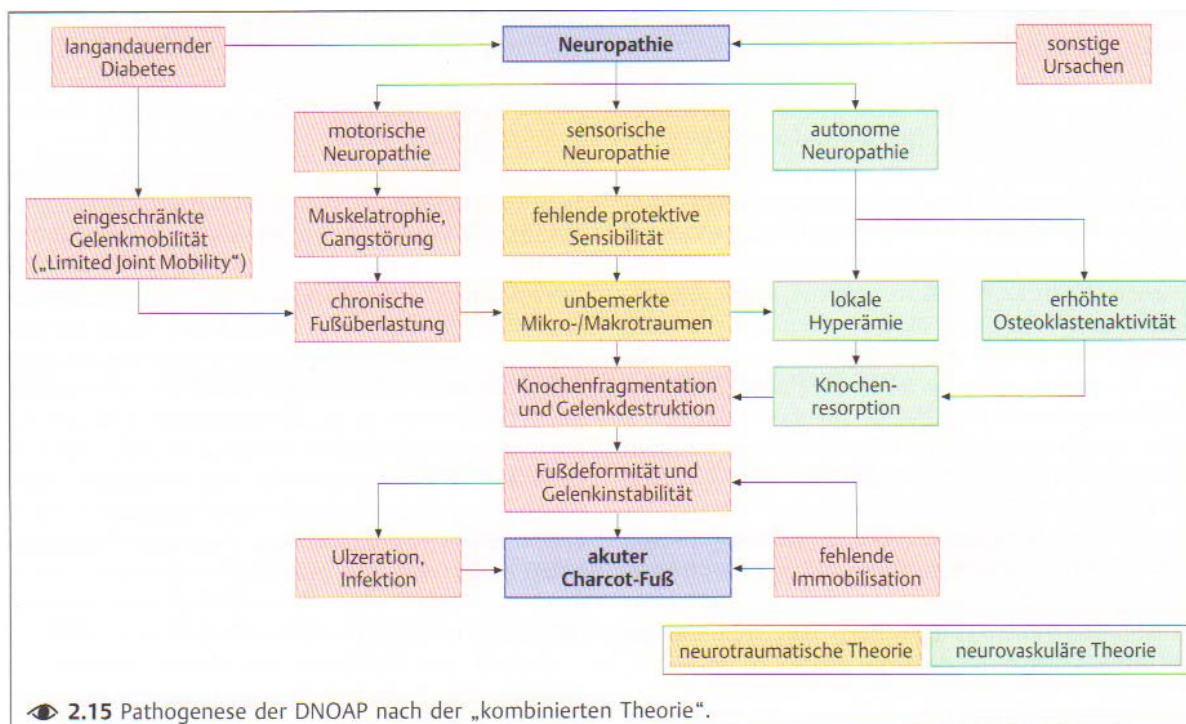
Definition: a) atraumatische Fraktur auf der Grundlage einer Polyneuropathie

- b) destruktive hypertrophische Prozesse in den Gelenken mit Gelenkerstörungen durch neurogen verursachte Störungen der Propriozeption (Tiefensensibilität), des Verlustes der Schmerz- und Temperaturempfindung

Pathogenese:

1. Zunächst geht die schützende Sensibilität des betroffenen Bereichs verloren. Dies hat häufige Mikrotraumata mit Gelenkschädigungen zur Folge → neurotraumatische Theorie (R. Virchow 1883)
2. Neurovaskuläres Reflexgeschehen mit verstärkter Durchblutung und dadurch ausgelöster Osteoklastenstimulation (-> knochenauflösende Zellen werden angeregt) im Knochen- und Gelenkbereich. Durch die Knochenresorption kommt es zu einer Belastbarkeitsminderung und zu entsprechenden Gelenkschäden („Knochenerweichung“). Durch sensorische Defekte wird außerdem ein Muskelungleichgewicht verursacht, das die sich verändernde Statik und Fehlstellungen verstärkt → neurovaskuläre Theorie (Brower u. Allman 1981)

Die bei der Charcot-Erkrankung eintretenden Knochenveränderungen können alle Gelenkbereiche des Fußes betreffen!



Ursächliche Krankheitsbilder: Diabetes mellitus, Tabes dorsalis (Krankheitsbild der Syphilis), Spina bifida, iatrogen über systemische Steroidbehandlungen, intraartikuläre Steroidinjektionen oder Langzeiteinnahme von Analgetika und Antiphlogistika, durch traumatische Nervenschädigungen, toxische Neuropathien und starken Alkoholabusus. Es gibt auch idiopathische Formen.

Symptome:

Akuter Charcot-Fuß: plötzlich auftretende Gelenkschwellungen, Überwärmungen, Fehlstellungen und Funktionsbehinderungen (Akutphase). Trotz Neuropathie klagen die Patienten häufig über Schmerzen. In dieser Phase der Erkrankung kann es durch fortgesetzte Belastung zu schweren Fehlstellungen (Deformitäten) des Fußskeletts kommen.

Chronischer oder ruhender Charcot-Fuß: der Fuß weist nun keine Entzündungszeichen mehr auf. Der Fuß ist durch knöcherne Destruktion deformiert (z.B. Tintenlöscherfuß)

Eine bereits eingetretene Gelenkdestruktion und Fußdeformität ist irreversibel!

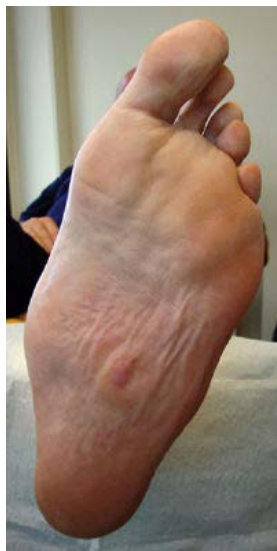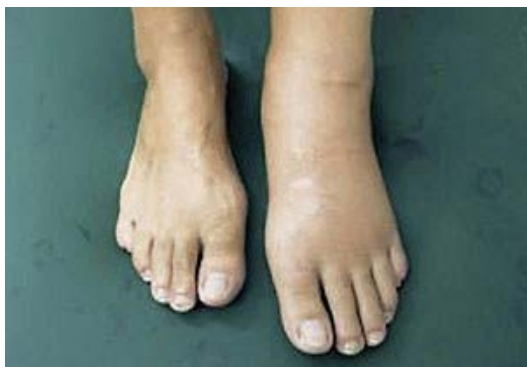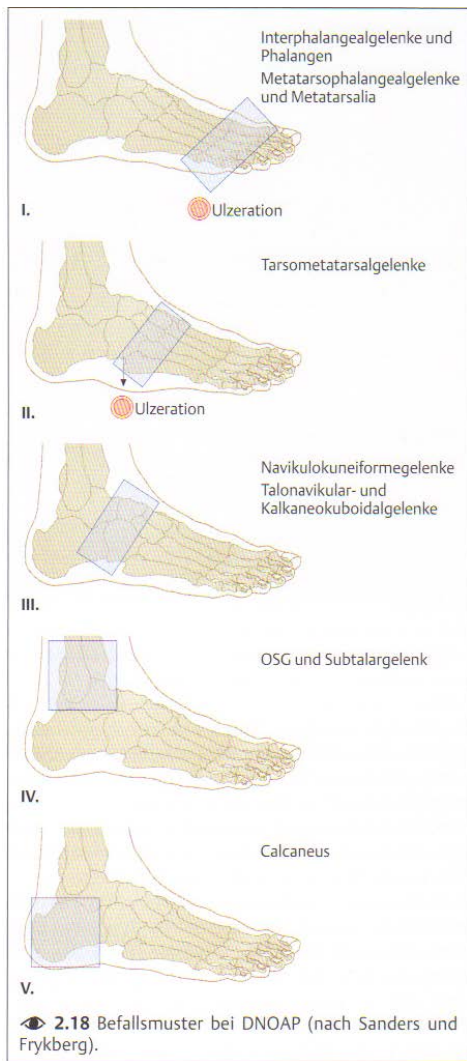
Drucküberlastungen des Fußes sind die Ursachen für die Entwicklung von Druckulzera. Die Verformung des Knochenskeletts und/oder die Bildung von Geschwüren weisen den Weg für Entstehung und Verlauf der neuropathischen Fußdeformität. Die Schmerzlosigkeit dieses Prozesses stellt die Hauptgefahr dieser Erkrankung dar. Der Patient erkennt und bemerkt sowohl Zusammenbruch als auch Hautverletzungen nicht oder sehr spät.

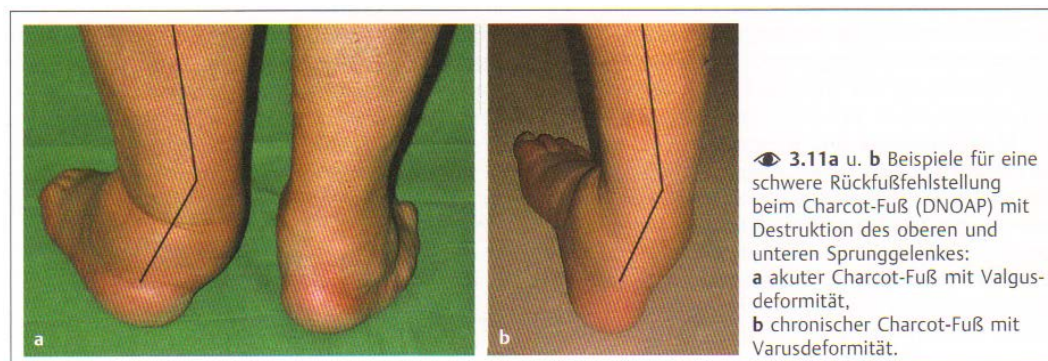
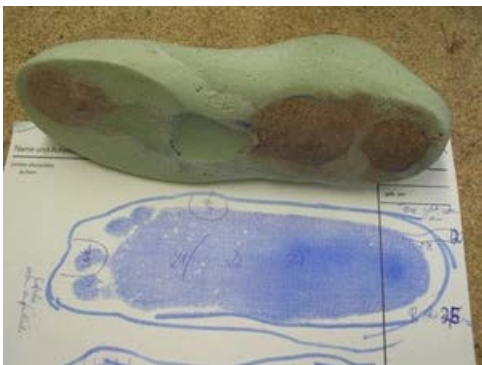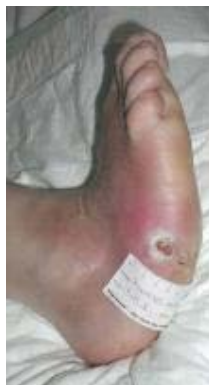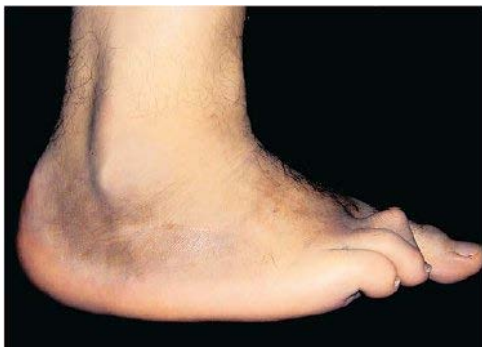Die Verdachtsdiagnose einer DNOAP sollte immer dann gestellt werden, wenn bei einem Patienten mit Neuropathie eine Schwellung und/oder Rötung sowie eine Überwärmung des Fußes mit oder ohne Schmerzen vorliegt. Differentialdiagnostisch muss an eine Osteomyelitis, eine Zellulitis, ein Erysipel, eine Arthritis, einen akuten Gichtanfall oder eine Venenthrombose gedacht werden.

Therapie: Ruhigstellung mit Gips oder Schiene (senkt die Stoffwechselaktivität der Knochen), Druckentlastung (bei Mal perforans), Schuhtechnische und orthopädie-technische Maßnahmen zur Gelenkstabilisation im Sinn einer Teilentlastung, Antibiotika, Wundmanagement, Orthopädischer Maßschuh, DAF, chirurgische Arthrodesese

T 2.13 Stadieneinteilung der DNOAP (modifiziert nach Eichenholtz und Levin)		
Verlaufsstadium	Radiologische Zeichen	Klinische Zeichen
0: Initial-Stadium	MRT: Knochenmarködem Nativ-Röntgen: unauffällig	
I: Destruktions-Stadium	Nativ-Röntgen:	Schwellung ↑ Rötung ↑ Überwärmung ↑
a: Fragmentations-Phase	Demineralisierung → Osteolyse → ossäre Fragmentation → Gelenkdestruktion	Gelenkerguss ↑ Gelenkinstabilität ↑ Fußdeformität ↑
b: Luxations-Phase	Gelenk-(Sub-)Luxation → Fußdeformität	
II: Reparations-Stadium	Nativ-Röntgen: Remineralisierung → Fragmentresorption → Knochenneubildung (Osteophyten, Sklerosierung, Kallus)	Schwellung ↓ Rötung ↓ Überwärmung ↓
III: Konsolidierungs-Stadium	Nativ-Röntgen: knöcherne Fusion → Ankylose	Fußdeformität → oder ↑ Gelenkeinstellung ↑
IV: Ulkus-Stadium	Nativ-Röntgen: Fußdeformität (→ Osteitis)	Ulkus → Infektion

→: geht über in, ↑: nimmt zu, ↓: nimmt ab





👁 **3.11a u. b** Beispiele für eine schwere Rückfußfehlstellung beim Charcot-Fuß (DNOAP) mit Destruktion des oberen und unteren Sprunggelenkes:
a akuter Charcot-Fuß mit Valgusdeformität,
b chronischer Charcot-Fuß mit Varusdeformität.

Orthopädische Anamnese

Bewegungsprüfung:

OSG: plantar Flexion/ dorsal Extension

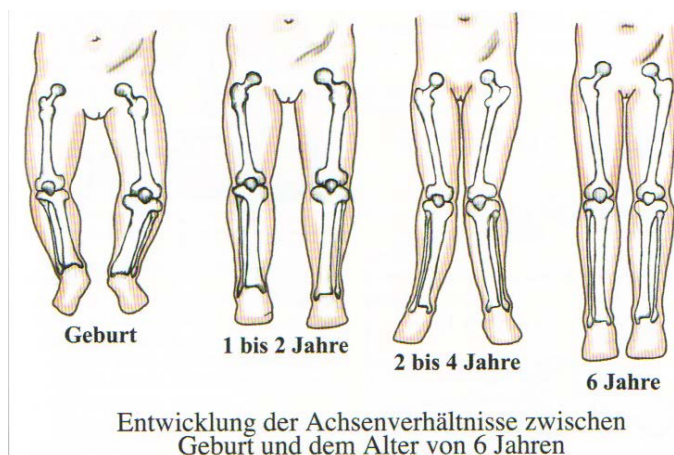
USG: Pronation/Supination

Fußwurzelgelenke: gering (Bänder)-> erheblich bei Bandverletzungen oder DNOAP

Zehengelenke: plantar Flexion/ dorsal Extension

Hauptaufgabe einer klinisch-orthopädischen Diagnostik beim diabetischen Fußsyndrom ist die exakte Erfassung und Differenzierung von primären und sekundären Fuß- und Sprunggelenksdeformitäten sowie einer gestörten Gelenk-, Sehnen- und Muskelfunktion als mögliche Ursachen von Fußläsionen. Zusammen mit einer gezielten apparativen Untersuchung des Fußskeletts (Röntgen, MRT) dient sie der gezielten Planung wichtiger therapeutischer Schritte in der konservativen (Schuh-/Orthesenversorgung, Wundversorgung, podologischer Versorgung, etc.) und operativen Therapie.

Kinderfuß



Charakteristisch für die Stellung der unteren Extremitäten des Säuglings sind Knie- und Hüftbeugung, O-Bein und Supinationsstellung der Füße mit Vorfußadduktion. Längs- und Querwölbung sind vorhanden. Die Großzehen stehen oft von den anderen vier Zehen ab. Die Dorsalextension des Fußes ist unbehindert, die Plantarflexion eher eingeschränkt.

Bei Geburt hat der Fuß nahezu noch die Funktion eines Greiforgans, die Entwicklung der Gewölbe hat jedoch schon begonnen. Um die morphologischen (der Form nach) und funktionellen Voraussetzungen für den aufrechten Gang zu schaffen, müssen Bein und Fuß eine weitere Entwicklung durchlaufen.

Bei Geburt sind nur die Knochenkerne von Talus, Calcaneus, Os cuboideum, Ossa metatarsalia und die der Grund- und Mittelfalangen im Röntgenbild zu erkennen. Als letzter Knochenkern ist der des Os naviculare im Alter von drei Jahren zu sehen. Die Verknöcherung des Kinderfußes beginnt am Vorfuß innen, am Rückfuß außen. Dies lässt sich dadurch erklären, dass an diesen Stellen ein größerer Reiz durch die höhere Belastung gesetzt wird. Mit sechs Jahren ist die Ossifikation in den kurzen Fußknochen fast abgeschlossen. Die Verknöcherung der langen Fußknochen (v.a. Metatarsalia) beginnt mit dem dritten Lebensjahr. Die Wachstumsfugen sind erst im Alter von 16-18 geschlossen.

Die Entwicklung des Längsgewölbes ist noch vor Ende des zweiten Lebensjahres abgeschlossen. Durch das bis zum vierten oder fünften Lebensjahr vorhandene „Spitz-Fettpolster“ wird jedoch inspektorisch ein Plattfuß vorgetäuscht.

Kinderfüße wachsen in den ersten drei Lebensjahren im Schnitt um bis zu drei Stichtlängen (eine Stichtlänge beträgt 6,6 mm). Im frühen Schulalter ist mit einem Zuwachs von ca. eineinhalb Stichtlängen pro Jahr zu rechnen. Die endgültige Fußlänge erreichen Mädchen mit 12-13 Jahren, Jungen mit 14-15 Jahren.

Im Säuglingsalter erhöht sich erst der Anteil der elastischen Fasern, dann der der Kollagene. Im Laufe der Entwicklung nehmen Elastizität und Viskosität ab, die Festigkeit zu. Diese physiologische „Bindegewebsschwäche“ erlaubt die funktionelle Anpassung des Fußes an den aufrechten Gang. Die Muskeln des kindlichen Fußes sind erst im 6. Lebensjahr reif und damit in der Lage, den an sie gestellten Anforderungen gerecht zu werden.

Vom ausgereiften Fuß erwarten wir ein ungehindertes Zusammenwirken aller Gewebe und Organe, die seine Funktion bestimmen, also auch des Bindegewebes, der Muskeln, der Arterien und Venen. Die Ausreifung fängt im Alter des Schulbeginns an und hält bis zum Ende des ersten Lebensjahrzehntes.

Gesunder ausgereifter Fuß:

Die Ferse ist leicht nach innen geneigt oder achsengerecht aufgerichtet. Nach innen besteht eine gewisse Flexibilität durch die Federung der Muskulatur und Sehnen, welche nach außen deutlich eingeschränkt ist. Das Längsgewölbe ist deutlich vom äußeren Fußrand abgesetzt, flach, mittelhoch oder hoch. Im Bereich des medialen Gelenkstrahls ist die Beweglichkeit am größten. Mit der Abwicklung über den I. Strahl und mit der Dorsalextension der Großzehe spannt sich der Innenrand der Plantaraponeurose. Die Längswölbung erhöht sich. Bei der Torsion des Fußes kommt es zu Mitbewegungen im Bereich der Fußwurzel und der

Mittelfußknochen. Am unbeweglichsten ist der II. Strahl. An der Fußsohle finden sich keine Hornhautverdickungen, Schwielen und Druckstellen. Innen- und Außenballen werden von der Furche getrennt, die unter dem II. Strahl nach vorn verläuft. Die Zehen des vollflächig auf dem Boden stehenden Fußes liegen achsengerecht nebeneinander, meistens gestreckt, sonst leicht plantarflektiert.

Kinderschuh

Im Wesentlichen bestimmen zwei Eigenschaften des Kinderfußes die Anforderungen an einen Kinderschuh. Erstens wächst der Kinderfuß, er nimmt also in Länge und Weite zu, zweitens reift der Kinderfuß, er ändert sich also in seiner Haltung, Form und Funktion. Das Wachstum vollzieht sich am schnellsten bis zum zweiten Lebensjahr. Der wichtigste Zeitpunkt der Reifung ist die Aufrichtung des Kindes zum Stand und Gang, also zwischen dem zweiten und dritten Lebensjahr. Ein Schuh darf den Kinderfuß nicht in seinem Wachstum und seiner Reifung behindern oder gar aufhalten.

Um dem kindlichen Fuß nicht zu schaden, muss der Schuh eine gute Passform aufweisen.

Wenn man sich die Bewegungsabläufe der Kinder vor Augen führt und beachtet, dass Kinder beim Spielen im Freien mit vielen unterschiedlichen Böden in Kontakt kommen, wird die Forderung nach funktioneller Vielfältigkeit und Strapazierfähigkeit laut. Des Weiteren sollten die Schuhe ein geringes Gewicht aufweisen, um die physiologischen Bewegungsabläufe nicht zu behindern und den Energieaufwand zu reduzieren.

Die Knochen der Kinderfüße sind weich, durch Wachstumsfehlenkung verformbar und gegen Druck relativ schmerzempfindlich. Kinder können deshalb bei der Anprobe keine verlässliche Auskunft geben, ob ein Schuh passt. Im Kleinkindalter sollte die Form der Schuhspitze noch in etwa quadratisch sein, da diese Form am ehesten der des kindlichen Fußes entspricht. Ab einer Fußlänge von 20 Zentimeter, was in etwa einem Alter von acht Jahren entspricht, wächst der mediale Rand des Fußes schneller als der laterale. Diese Entwicklung zieht mit sich, dass das Verhältnis der Länge des fünften Zehs im Vergleich zur gesamten Fußlänge stetig abnimmt. Die Form des kindlichen Fußes nähert sich langsam der des Erwachsenenfußes an. Um einer Vorfußschädigung vorzubeugen, sollte für die Zehen, vor allem für die Großzehe, genügend Spitzenhöhe gewährleistet sein.

Da Vorfußschäden in der Regel durch eine Stauchung der Zehen von vorne verursacht werden, ist die passende Länge des Schuhs von entscheidender Bedeutung. Schuhgröße: Brandsohlenlänge + Zugabe von 12-15 mm.

Schuhweite: WMS-Richtlinien (Weiten-Maß-System)

Fußbett: Der oft fälschlicherweise als pathologischer Knick-Senk-Fuß diagnostizierte Kinderfuß ist fast immer ein physiologischer Fuß. Durch das physiologisch weiche Bindegewebe (s.o.) ist der Kinderfuß statischen Belastungen nicht gewachsen und täuscht bei länger andauernder statischer Belastung einen Knick-Senk-Fuß vor. Fordert man das Kind auf, sich in den Zehenstand aufzurichten, wird man beobachten können, dass sich in nahezu allen Fällen das mediale Längsgewölbe ausbildet. Es ist zu beachten, dass sowohl der Knick-Senk-Fuß, als auch der Plattfuß Etappen der kindlichen Fußentwicklung sind und sie als physiologische Übergangszustände keiner Korrektur bedürfen. Ein stark ausgebautes Fußbett kann die gesunde Fußentwicklung folglich behindern.

Eine weitere Voraussetzung für eine gute Entwicklung des Kinderfußes ist, dass die physiologische Greifbewegung der Zehen durch den Ausbau des Fußbettes nicht behindert werden darf, da sonst die harmonische Muskelaktivität unterbunden wird.

Auf Absätze sollte verzichtet werden, da ein zu hoher Absatz als Hebel wirken kann, der die Pronation des Fußes über das natürliche Maß hinaus verstärkt.